

# Empleo de Biodentine como alternativa para el tratamiento de perforaciones radiculares. Informe de un caso clínico

## *The use of Biodentine for root perforation therapy: Clinical case*

Presentado: 29 de abril de 2020

Aceptado: 27 de junio de 2020

Ana Cecilia Boetto,<sup>a,b</sup> Sofía Martínez Ponce<sup>a</sup>

<sup>a</sup>Cátedra de Endodoncia "A", Facultad de Odontología, Universidad Nacional de Córdoba, Argentina

<sup>b</sup>Carrera de Especialización en Endodoncia, Facultad de Odontología, Universidad de Buenos Aires, Argentina

### Resumen

**Objetivo:** Presentar un caso clínico de dos premolares inferiores con perforación radicular iatrogénica obturadas con Biodentine.

**Caso clínico:** Una paciente de 54 años de edad fue derivada para realizar el tratamiento endodóntico en las piezas dentarias 44 y 45. Los exámenes clínico y radiográfico revelaron la presencia de perforaciones radiculares, cuya localización fue confirmada por medio de una tomografía computarizada de haz cónico.

Luego de la desinfección y la instrumentación de los conductos radiculares, ambas perforaciones fueron selladas con Biodentine. Finalmente, los conductos fueron obturados, y las cavidades de acceso, restauradas con resina compuesta. Una

semana después los dientes se encontraban asintomáticos y sin tumefacción.

La paciente fue controlada nuevamente a los 20 meses postratamiento. Al examen clínico, ambos dientes estaban asintomáticos y funcionales. No hubo signos de infección, inflamación o sensibilidad a la percusión y la palpación. Las imágenes radiográficas y tomográficas revelaron espacio periodontal y cortical ósea normales.

**Conclusión:** En el presente caso clínico, el Biodentine resultó un material adecuado para la obturación de perforaciones radiculares de origen iatrogénico ubicadas en la unión de los tercios medio y coronal.

**Palabras clave:** Biodentine, cemento a base de silicato tricálcico, perforación radicular, sustituto dentinario.

### Abstract

**Aim:** To present a clinical case of two lower premolars with iatrogenic root perforations in which both defects were repaired with Biodentine.

**Clinical case:** A healthy 54-year old female was referred for endodontic treatment of teeth number 44 and 45. Clinical and radiographic examination revealed the presence of root perforations whose buccal localization was confirmed by a cone beam computed tomography scan. After the root canals were instrumented, both perforations were filled with Biodentine. The canals were obturated and the endodontic accesses were restored. A week later, the teeth were asymptomatic and without the presence of swelling.

The patient was recalled 20-months after treatment and both teeth were asymptomatic and functional with no signs of infection, inflammation or sensitivity to percussion and palpation. Radiograph and cone beam computed tomography images showed a normal periodontal width and an intact lamina dura.

**Conclusion:** Based on the outcome of this clinical case, Biodentine was an adequate material to repair iatrogenic root perforations.

**Key words:** Biodentine, dentine substitute, root perforation, silicate-based cement.

## Introducción

Una perforación radicular (PR) es la comunicación mecánica o patológica entre el sistema de conductos radiculares y la superficie externa de la raíz.<sup>1</sup> Las PR se producen por reabsorción patológica de tejido calcificado, caries o acción iatrogénica durante un tratamiento endodóntico o la preparación de un conducto radicular para la inserción de un poste.<sup>2</sup>

En el examen radiográfico es posible identificar la presencia de una PR como una zona en la que los materiales de obturación o un anclaje intraradicular atraviesan la dentina y el cemento radicular y ocupan el espacio del ligamento periodontal.<sup>3</sup> Sin embargo, en la mayoría de los casos es necesario recurrir a la tomografía computarizada de haz cónico (CBCT) para complementar el diagnóstico, especialmente en aquellos en los que la radiografía no permite observar la extrusión de materiales en el periodonto o cuando la perforación se encuentra espacialmente en sentido vestibulo-palatino o lingual.<sup>4</sup>

Los factores que condicionan el pronóstico del tratamiento de las PR son su ubicación, el tamaño, el tiempo transcurrido entre la producción del defecto y el tratamiento, y las propiedades fisicoquímicas y biológicas de material utilizado para restaurar la comunicación.<sup>5</sup>

Durante las últimas décadas, el hidróxido de calcio, los cementos de ionómero vítreo o el compuesto de trióxido mineral (MTA) han sido los materiales sugeridos para el tratamiento no quirúrgico de las PR.<sup>6,7</sup>

Recientemente, los materiales biocerámicos han acaparado la atención de los especialistas en endodoncia e incluso la de los clínicos generales. Entre los biocerámicos de última generación, el Biodentine (BDT; Septodont, Saint-Maur-des-Fossés, Francia) ha demostrado satisfacer la mayoría de los requerimientos del tratamiento no quirúrgico de las PR.<sup>8-11</sup> El BDT presenta excelentes propiedades fisicoquímicas y biológicas, por lo que en la actualidad su uso es ampliamente recomendado en la práctica clínica.<sup>12-14</sup> Por su módulo de elasticidad similar a la dentina, su capacidad de sellado marginal, su resistencia a la compresión y su capacidad de estimular la aposición de tejidos calcificados, ha sido ampliamente indicado como sustituto dentinario.<sup>15,16</sup>

El BDT se compone de un polvo y un líquido. El polvo está constituido por silicato tricálcico, silicato dicálcico, carbonato de calcio y óxido de zirconio. El líquido contiene una solución acuosa de cloruro de calcio y un polímero soluble en agua que actúa como reductor. Luego de su preparación, el material

endurece en aproximadamente 10-12 minutos. La radiopacidad otorgada por el óxido de zirconio permite su identificación radiográfica. En este sentido, el material responde a la norma ISO 6876/2001, ya que presenta una radiopacidad mayor a 3 mm de espesor de aluminio.<sup>17</sup> Keskin *et al.*<sup>18</sup> informaron que BDT no sufre cambios de color clínicamente perceptibles, razón por la que se lo considera como la alternativa de elección para ser utilizado en regiones estéticamente críticas. Por su parte, Grech *et al.*<sup>19</sup> observaron que tras 24 horas de inmersión en solución salina el pH de BDT es de 11,7 y que no muestra cambios significativos durante los siguientes 28 días. En cuanto a su *performance* en la práctica diaria, varios investigadores informaron acerca del excelente comportamiento del BDT en diferentes situaciones clínicas.<sup>8,20,21</sup> Tomando en consideración propiedades demostradas por el material en investigaciones e informes precedentes, se presenta un caso clínico de dos piezas dentarias con PR obturadas con BDT.

## Caso clínico

Una paciente de 54 años de edad consultó por molestias en las piezas dentarias 44 y 45. Relató que otro profesional había intentado realizar el tratamiento endodóntico en ambos dientes pero que, finalmente, decidió derivarla a un especialista en endodoncia. En el examen radiográfico (fig. 1A), se observaron accesos coronarios excesivos con gran pérdida y adelgazamiento de la estructura dentinaria, lo que hizo sospechar de la presencia de una PR en ambos dientes, aproximadamente a nivel de la unión de los tercios coronario y medio. La ubicación de las PR aparentaba ser vestibular. Con el objeto de completar el diagnóstico, se indicó una CBCT y se fijó una nueva cita. Finalmente, la CBCT confirmó la localización vestibular de ambas PR (fig. 1B-D).

Se decidió realizar el tratamiento endodóntico en las piezas 44 y 45 en una misma sesión, utilizando BDT para sellar las PR. Una vez que la paciente firmó el consentimiento informado, se aplicó anestesia troncular con carticaína 4% y L-adrenalina 1:100.000 y se aisló el campo operatorio con goma dique. Luego de eliminar los restos orgánicos y detritus de las cavidades de acceso, ambos conductos fueron recanalizados con limas K #10 y #15 (Dentsply-Maillefer, Ballaigues, Suiza) (fig. 1E), se determinó la longitud de trabajo mediante el localizador electrónico Rotor (Meta BioMed, Cheongju-si, Corea), y finalmente se prepararon con instrumentos WaveOne Gold Primary (Dentsply Sirona, Ballaigues, Suiza) accionados en

un motor X Smart IQ (Dentsply Sirona). Durante la preparación, y luego del uso de cada instrumento, se irrigó con 2 ml de hipoclorito de sodio (NaOCl) al 5,25%, y finalmente con 2 ml de EDTA al 17% durante tres minutos, seguido de 2 ml de NaOCl al 1%.

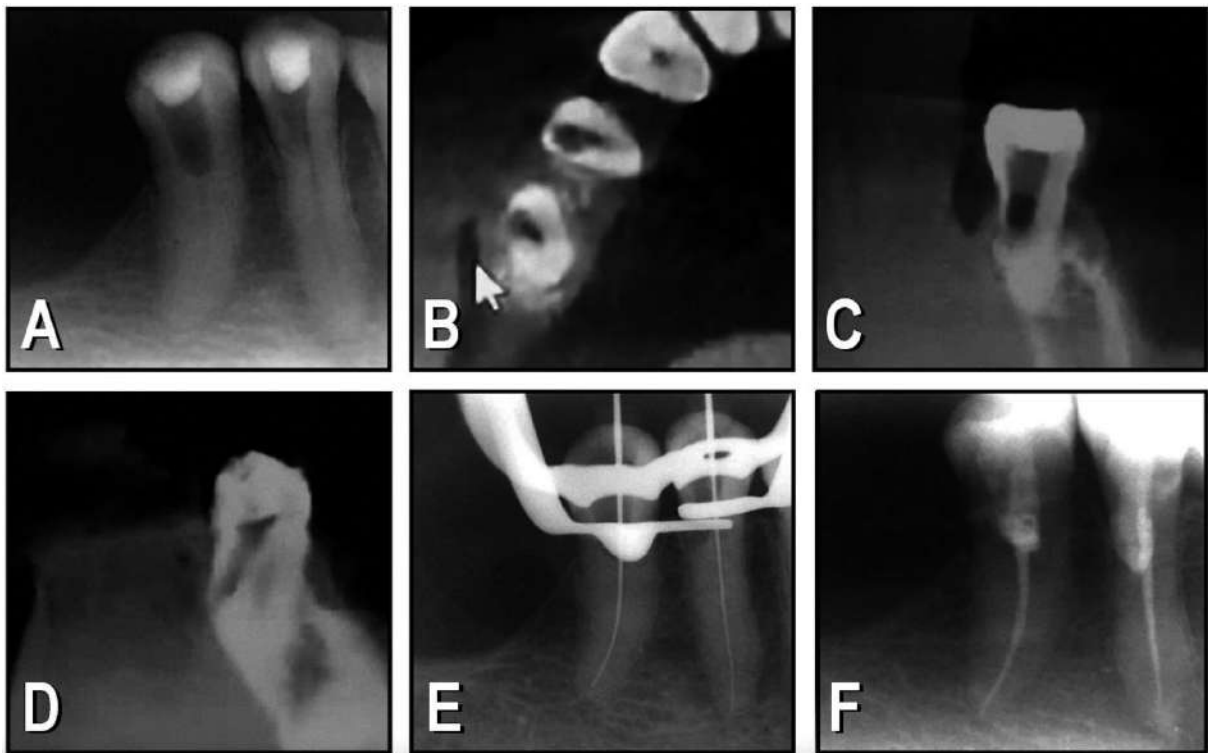
Los irrigantes fueron activados por medio del sistema EndoActivator (Dentsply-Sirona). Los conductos radiculares se secaron con conos de papel. En ambas piezas dentarias, las perforaciones fueron selladas vía intraconducto con BDT. El material, provisto en cápsulas, se preparó en un amalgamador Ultramat 2 (Septodont, Saint-Maur-des-Fossés, Francia) estrictamente de acuerdo con las instrucciones del fabricante. El BDT así preparado fue llevado a nivel de las PR vía intraconducto mediante un transportador Dovgan (Salvin, Charlotte, Estados Unidos) y el apoyo de la magnificación provista por un microscopio endodóntico operativo (Newton, Buenos Aires, Argentina). Finalmente, el BDT se compactó suavemente por medio de una pequeña torunda de algodón estéril humedecida en suero fisiológico. Posteriormente, los conductos de ambos dientes se obturaron con un cono único de gutapercha WaveOne Gold Primary y el sellador AH Plus (Dentsply-Mai-

llefer) (fig. 1F). Este último fue distribuido sobre las paredes dentinarias con un instrumento manual de menor calibre, y el cono de gutapercha se insertó firmemente hasta la longitud de trabajo previamente establecida. Finalmente, los accesos coronarios fueron obturados con una resina compuesta.

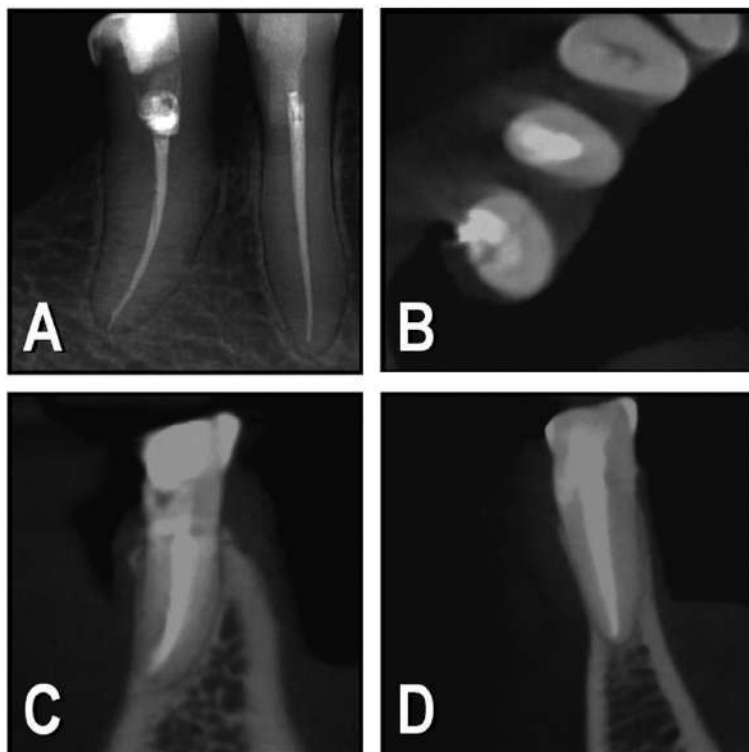
En el control realizado a los 7 días, la paciente se encontraba confortable y sin sintomatología u otro tipo de alteración clínica. El último control clínico y radiográfico fue realizado a los 20 meses postratamiento (fig. 2A). Ambas piezas dentarias se encontraban asintomáticas, sin movilidad y con el espacio periodontal conservado. En la CBCT (fig. 2B-D) se observó la permanencia de las obturaciones de BDT, una cortical sin interrupciones y ausencia de patología perirradicular.

## Discusión

En el caso de PR de origen iatrogénico, el éxito del tratamiento depende en gran medida del tiempo transcurrido desde que se produjo el error operatorio. Esto se debe a que el daño que sufre el periodonto suele incrementarse en función del tiempo y de la consecuente contaminación bacteriana.<sup>2</sup>



**Figura 1.** A: Radiografía preoperatoria de 44 y 45 en la que se observan dos accesos coronarios amplios y profundos. B: CBCT; corte axial de 44 y 45 en el que se observa la posición vestibular de las perforaciones radiculares. C: CBCT; corte coronal de la pieza 44. D: CBCT; corte coronal de la pieza 45. E: Instrumentos manuales en posición. F: Radiografía posoperatoria inmediata.



**Figura 2.** A: Control radiográfico a 20 meses de 44 y 45. B: CBCT; corte axial posoperatorio de 44 y 45. Se observa la posición vestibular de las obturaciones con Biodentine. C: Corte coronal de la pieza 44. D: CBCT; corte coronal de la pieza 45.

Según las observaciones de Zmener y Luberti,<sup>22</sup> la detección radiográfica de las PR suele ser sumamente dificultosa, razón por la que, en estos casos, el uso de CBCT es un complemento esencial para el diagnóstico.<sup>4</sup>

La falta de visibilidad es también un factor que dificulta el tratamiento. En el presente caso clínico, el uso del microscopio endodóntico durante las maniobras operatorias facilitó en gran medida el diagnóstico, la localización y el tratamiento del defecto en ambos dientes.<sup>7</sup>

La ubicación de las PR constituye otro factor por considerar. Lantz y Persson<sup>23</sup> observaron que cuando el defecto es cervical y se ubica por encima de la cresta ósea el tratamiento tiene un pronóstico reservado por estar sujeto de forma continua a la contaminación bacteriana. Por el contrario, cuando la PR es infraósea —como ocurrió en este caso—, el pronóstico suele ser favorable. Debe tenerse en cuenta, además, que la paciente fue tratada a pocos días del accidente, por lo que no llegó a producirse una contaminación bacteriana lo suficientemente intensa como para entorpecer la reparación luego del tratamiento.

Si bien el control clínico y radiográfico a distancia fue realizado en un período relativamente breve (1 año y 8 meses), el resultado es considerado exitoso, aunque se requieren nuevos controles. Se concuerda con las observaciones de Soares *et al.*<sup>24</sup> y Asgary,<sup>25</sup> quienes emplearon otras formulaciones biocerámicas para la obturación de PR. Esto sugiere que, independientemente del biomaterial utilizado, y en ausencia de infección, este tipo de tratamiento tiene un pronóstico favorable.

## Conclusiones

El control realizado a 20 meses postratamiento mostró que el BDT fue efectivo para el tratamiento de las perforaciones radiculares ubicadas en la unión de los tercios coronario y medio de los dos premolares inferiores presentados.

Los controles clínicos futuros son esenciales a fin de evaluar la *performance* del material en tiempos de observación más prolongados.

*Las autoras declaran no tener conflictos de interés en relación con este artículo y afirman no haber recibido financiamiento para realizarlo.*

## Referencias

- American Association of Endodontists. *Endodontists glossary of endodontic terms*. 9ª ed., Chicago, 2016.
- Tsesis I, Fuss Z. Diagnosis and treatment of accidental root perforations. *Endod Topics* 2006;13:95-107.
- Ruddle CJ. Retratamiento endodóntico no quirúrgico. En: Cohen C, Burns RC. *Vías de la pulpa*. 8ª ed., Madrid, Elsevier 2002, pp. 877-929.
- Shemesh M, Cristescu RC, Wesselink PR, Wu MK. The use of cone-beam computed tomography and digital periapical radiographs to diagnose root perforations. *J Endod* 2011;4:513-6.
- Tsesis I, Rosenberg E, Faivishevsky V, Kfir A, Katz M, Rosen E. Prevalence and associated periodontal status of teeth with root perforation: A retrospective study of 2002 patients' medical records. *J Endod* 2010;36:797-800.
- Soares I, Goldberg F. Retratamiento. En: *Endodoncia. Técnica y fundamentos*. 2ª ed., Buenos Aires, Editorial Médica Panamericana, 2012, pp. 341-81.
- Farea M, Husein A, Pameijer CH. Furcation perforation: Current approaches and future perspectives. *Endod Pract* 2018;11:25-31.
- Koubi G, Colon P, Franquin JC, Hartmann A, Richard G, Faure M-O, et al. Clinical evaluation of the performance and safety of a new dentine substitute, Biodentine, in the restoration of posterior teeth. A prospective study. *Clin Oral Investig* 2013;17:243-9.
- Raghavendra SS, Jadhav RG, Ghatani KM, Kotadia P. Bioceramics in endodontics. A review. *J Istanbul Univ Fac Dent* 2017;51:128-37.
- Wang Z. Bioceramic materials in endodontics. *Endod Topics* 2015;32:3-30.
- Trope M, Bunes A, Debelian G. Root filling materials and techniques: Bioceramics a new hope? *Endod Topics* 2015;32:86-96.
- Singh H, Kaur M, Markan S, Kapoor P. Biodentine: a promising dentin substitute. *J Interdiscipl Med Dent Sci* 2014;2:140-1.
- Shayegan A, Jurysta C, Atash R, Petein M, Abbeele AV. Biodentine used as a pulp-capping agent in primary pig teeth. *Pediatr Dent* 2012;34:202-8.
- Tziafas C, Koliniotou-Koumpia E, Papadimitriou S, Tziafas D. Dentinogenic responses after direct pulp capping of miniature swine teeth with Biodentine. *J Endod* 2014;40:1967-71.
- Arora V, Nikhil V, Sharma N, Arora P. Bioactive dentin replacement. *J Dent Med Sci* 2013;12:51-7.
- Ranjan M. Review on Biodentine: a bioactive dentin substitute. *J Dent Med Sci* 2014;13:13-7.
- Grech L, Mallia B, Camilleri J. Investigation of the physical properties of tricalcium silicate cement-based root-end filling materials. *Dent Mater* 2013;29:20-8.
- Keskin C, Demiryurek EO, Ozyurek T. Color stabilities of calcium silicate-based materials in contact with different irrigation solutions. *J Endod* 2015;41:409-11.
- Grech L, Mallia B, Camilleri J. Characterization of set intermediate restorative material, Biodentine, Bio Aggregate and a prototype calcium silicate cement for use as root-end filling materials. *Int Endod J* 2013;46:632-41.
- Nowicka A, Lipski M, Parafiniuk M, Sporniak-Tutak K, Lichota D, Kosierkiewicz A, et al. Response of human dental pulp capped with Biodentine and mineral trioxide aggregate. *J Endod* 2013;39:743-7.
- Kratchman SI. Perforation repair and one-step apexification procedures. *Dent Clin North Am* 2004;48:291-307.
- Zmener O, Luberti R. Evaluación radiográfica de 80 casos de perforación radicular. *Endodoncia* 2009;27:68-74.
- Lantz B, Persson PA. Periodontal tissue reactions after root perforations in dog's teeth. A histologic study. *Odontol Tidskr* 1967;75:209-37.
- Soares IJ, Cantarini C, Miraglia Cantarini JP, Goldberg F. Empleo del MTA en la obturación de perforaciones radiculares de origen iatrogénico. *Rev Asoc Odontol Argent* 2018;106:127-35.
- Asgary S. Furcal perforation repair using calcium enriched mixture cement. *J Conserv Dent* 2010;13:156-8.

Contacto:

**ANA CECILIA BOETTO**  
 ceciliaboetto@outlook.com  
 Barrio country Lomas de la Carolina  
 Estancia de Caroya 834 (X5021KDA)  
 Córdoba, Argentina