

# Ulceración por trauma crónico: una lesión simuladora. Informe de un caso clínico

## *Oral traumatic ulceration: a mimic lesion. Case report*

Presentado: 23 de octubre de 2019  
Aceptado: 21 de mayo de 2020

Laura Beatriz González Roma

Cátedra de Clínica Estomatológica, Facultad de Odontología, Universidad de Buenos Aires, Argentina  
Cátedra de Clínica Estomatológica III, Escuela de Odontología, Universidad del Salvador / Asociación Odontológica Argentina, Buenos Aires, Argentina

### Resumen

**Objetivo:** Describir la importancia del reconocimiento oportuno del trauma crónico de la mucosa bucal producido por un elemento dentario que generó una lesión erróneamente diagnosticada como neoplasia maligna.

**Caso clínico:** Una paciente de sexo femenino, de 79 años de edad, realizó una consulta estomatológica por una lesión lingual con un diagnóstico presuntivo de cáncer. Tras la inspección de la cavidad bucal y el estudio anatomopatológico se diagnosticó úlcera asociada a trauma dentario. La intervención terapéutica

odontológica (eliminación del trauma) resolvió el cuadro clínico.

**Conclusión:** El trauma crónico en la mucosa bucal puede generar lesiones sobre mucosa sana o bien complicar una patología preexistente. En el presente caso, la inspección de la cavidad bucal con la identificación y la eliminación del trauma lograron la reparación de la lesión. El estudio anatomopatológico precisó el diagnóstico de ulceración asociada a trauma dentario.

**Palabras clave:** Diagnóstico diferencial, estomatología, trauma crónico, úlcera bucal.

### Abstract

**Aim:** The aim of this case report is to show the importance of the early diagnosis of a traumatic lesion of the oral mucosa arising from a posterior broken tooth that was initially misdiagnosed as oral cancer.

**Case report:** A 79-year-old female attends an appointment with the oral medicine specialist for a lesion on the lateral side of the tongue with a presumptive diagnosis of oral cancer. The examination of the oral cavity and the anatomopathological diagnosis confirmed the presence of an ulcer associated with dental trauma.

The lesion healed completely with the elimination of the trauma.

**Conclusion:** Chronic trauma in the oral cavity can produce lesions in the oral mucosa or exacerbate preexisting lesions. In this case report a thorough oral examination showed a broken tooth as the cause of trauma and after its removal the lesion healed completely. The result of the biopsy confirmed the diagnosis of an oral ulcer associated with dental trauma.

**Key words:** Chronic trauma, differential diagnosis, oral ulcers, oral ulcer diagnosis.

### Introducción

El concepto de “trauma” y sus implicancias se han venido estudiando desde fines del siglo XIX. En 1926, James Ewing lo define como una injuria mecánica simple o repetida de la que resulta una contusión, compresión o laceración de los tejidos.<sup>1</sup>

Más recientemente, se ha hablado de “trauma crónico de la mucosa bucal”, resultado de la acción mecánica repetitiva ejercida por un agente intraoral injuriante.

Se han descripto diversos factores como responsables de la irritación traumática, los cuales pueden actuar de forma individual o conjunta.<sup>2-4</sup> Entre ellos se incluyen los hábitos parafuncionales —como el mordisqueo o la succión crónica de la mucosa yugal o los labios— que se observan frecuentemente en niños y, también, en pacientes con desórdenes neurológicos o psiquiátricos.<sup>5,6</sup> Dentro de las lesiones autoprovocadas que pueden ge-

nerar ulceraciones traumáticas, se describen casos asociados a un cepillado dental incorrecto.<sup>7</sup>

Las piezas dentarias también pueden producir irritación traumática sobre los tejidos blandos orales, ya sea por malposición, bordes cortantes o rugosos debidos a caries dental, fracturas o restauraciones defectuosas. Asimismo, las prótesis dentarias mal ajustadas, con falta de retención o estabilidad, flancos sobreextendidos o bordes filosos son un motivo de consulta frecuente en relación con la presencia de laceraciones en las mucosas.

El objetivo de esta presentación es comunicar un caso de ulceración por trauma crónico (UTC) producida por trauma dentario.

## Caso clínico

Se presentó a la consulta estomatológica una paciente de 79 años de edad que, previamente, había consultado con su médico de cabecera por una lesión en borde lateral de lengua de cuatro meses de evolución. El profesional refirió que su presunción diagnóstica se vinculaba a un tumor maligno, por lo que la paciente se encontraba muy angustiada y ansiosa.

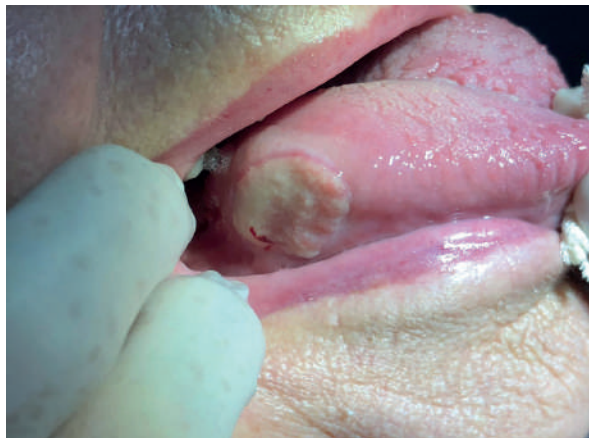Del historial médico personal de la paciente se destacó un antecedente de melanoma en dorso de nariz tres años antes de la consulta actual.

La paciente mencionó estar tomando medicación para control de la tensión arterial (propranolol, 20 mg/día) y, ocasionalmente, ranitidina para tratar la acidez gástrica.

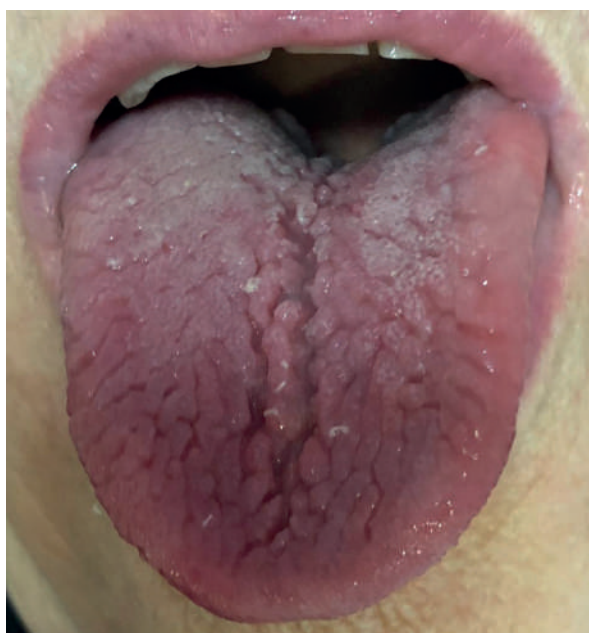El examen clínico estomatológico (fig. 1) evidenció una úlcera con base firme (infiltrada) de 3 cm de diámetro mayor en borde lateral derecho de lengua, por delante de las papilas foliadas. La paciente refirió dolor moderado. En una imagen de la lengua en propulsión (fig. 2) se destaca su asimetría, así como múltiples surcos o pliegues característicos de lengua cerebriforme o plegada (antiguamente conocida como lengua escrotal).

Al momento de la primera consulta, la paciente presentó un laboratorio de parámetros normales y una radiografía panorámica en la que se evidenciaba un resto radicular de la pieza 48, y la pieza 47 extruída ante la ausencia de antagonista. La figura 4 muestra un detalle de la situación clínica que se observa en la radiografía.

La paciente fue informada de la necesidad de eliminar el trauma por medio de la exodoncia de la pieza 48. Sin embargo, por el estado de ansiedad producto del diagnóstico presuntivo (cáncer), en esa primera sesión se decidió realizar una biopsia inci-



**Figura 1.** Úlcera infiltrada en borde lateral derecho, tercio posterior.

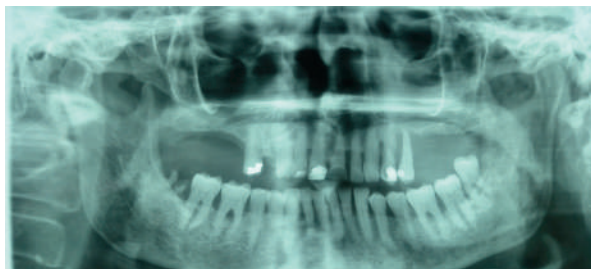

**Figura 2.** Vista de la lengua en propulsión en la que se observan asimetría (aumento de volumen en lado derecho) y múltiples pliegues característicos de la lengua cerebriforme o plegada.

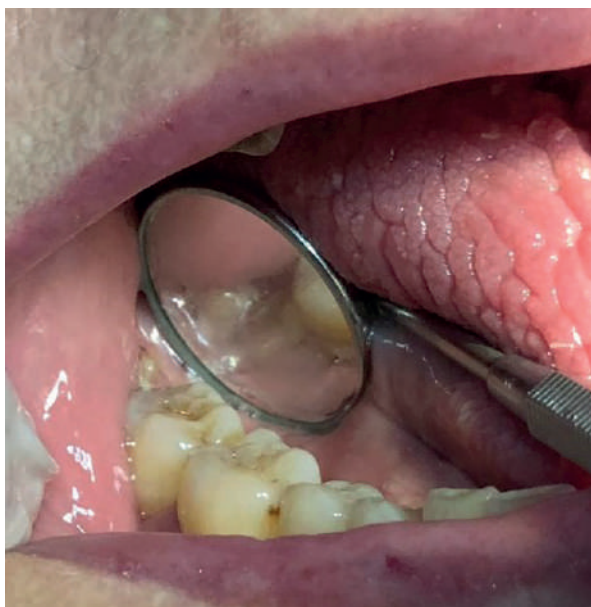sional o parcial de la lesión, previamente a lo cual la paciente firmó el consentimiento informado. La muestra fue remitida al laboratorio de la cátedra de Anatomía Patológica de la Facultad de Odontología de la Universidad de Buenos Aires.

A la semana de la biopsia, se efectuó el primer control y se realizó la exodoncia del resto radicular de la pieza 48. En la figura 5 puede verse la evolución a 7 días de la extracción.

Los caracteres microscópicos mostraron mucosa bucal con ulceración focal, exudado fibrinoleucohemático en superficie revestida en un sector por epite-



**Figura 3.** Radiografía panorámica en la que se evidencia imagen radiopaca compatible con resto radicular en área de 48.

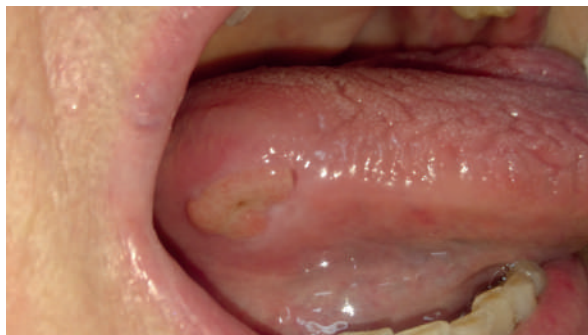

**Figura 4.** Presencia de resto radicular de pieza 48.

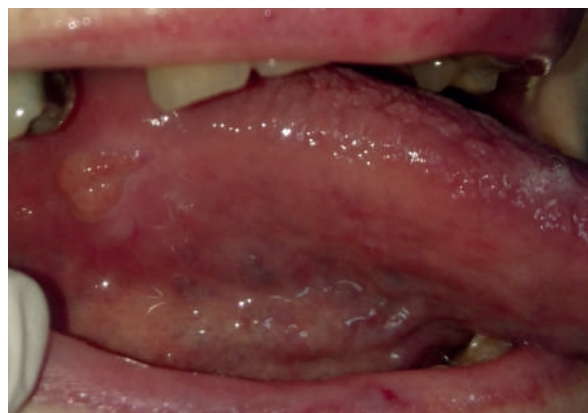
lio paraqueratósico y acantopapilomatósico, observándose en el corion subyacente un proceso inflamatorio fibroangiohiperplásico con denso infiltrado inflamatorio crónico activo con polimorfos nucleares neutrófilos y eosinófilos. El informe anatomopatológico describió úlcera crónica inflamatoria sin signos de especificidad. A la muestra se le realizaron técnicas de inmunohistoquímica con el anticuerpo AE1/AE3 para descartar infiltración neoplásica en relación con la úlcera. Estas pruebas resultaron negativas, y así se descartó la infiltración de células epiteliales en el tejido conectivo.

En la figura 6 puede observarse cómo la pieza dentaria 15 roza el área de la lesión, razón por la cual se desgasta y pule la cúspide palatina de dicho elemento dentario. Nótese también cómo se va reduciendo la lesión original a tres semanas de la consulta inicial.

En las figuras 7 a 9 se muestran los aspectos clínicos de los controles: la lesión fue perdiendo relieve



**Figura 5.** Control clínico a 7 días de la exodoncia.



**Figura 6.** Control clínico a 3 semanas. Pieza 15 que traumatiza borde lingual. Ausencia de pieza 14.

progresivamente hasta quedar solo una fibrosis, correspondiente a la cicatriz de la biopsia. Actualmente, la paciente está en rehabilitación protética para reponer la pieza 14, cuya ausencia genera una situación favorecedora para el trauma dentario.

## Discusión

La bibliografía internacional suele utilizar indistintamente los términos “úlceras” y “ulceración”. Sin embargo, en nuestro medio los distinguimos: llamamos ulceraciones a aquellas entidades agudas con tendencia o capacidad para reparar, y úlceras, a las vinculadas con patologías de curso crónico. Si bien no hay consenso que determine cuándo una úlcera es crónica, se acepta un tiempo de evolución mayor a seis semanas.<sup>8,9</sup>

La UTC es una pérdida de sustancia que comienza de afuera hacia adentro,<sup>10</sup> de profundidad y tamaño variables, producida por cualquier agente mecánico que actúe de forma continua. Los bordes dentarios, las obturaciones o los elementos protésicos filosos son capaces de producir una ulceración dolorosa. En tanto la causa sea identificada y eliminada, la lesión reparará en pocos días. Pero si el



elemento injuriante persiste, la lesión puede desarrollar un borde más notorio, edematoso, y aumentar la profundidad de la pérdida de sustancia. De modo que esta entidad requiere la identificación y la eliminación de la causa y, posteriormente, el control de su evolución. En el caso de no observarse remisión, será necesario biopsiar para su estudio anatómopatológico.

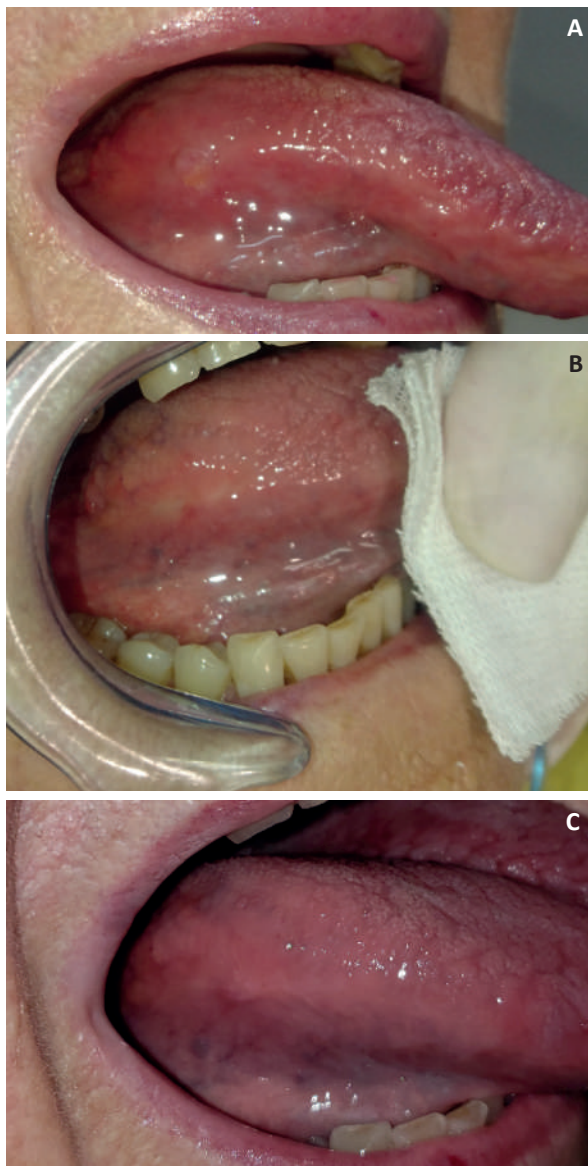
Las localizaciones más frecuentes de la UTC son el borde lingual —en coincidencia con el caso reportado—, la cara ventral de la lengua, el piso de boca y la mucosa yugal.

Las úlceras o ulceraciones en la mucosa bucal plantean diagnósticos diferenciales que incluyen entidades de etiología diversa.<sup>11</sup> Entre las enfermedades infecciosas, la úlcera tuberculosa (usualmente secundaria a tuberculosis pulmonar) debe considerarse como un diagnóstico posible aun en ausencia de síntomas generales.<sup>12</sup> Las micosis profundas, como la paracoccidioidomicosis o blastomicosis sudamericana (enfermedad micótica sistémica progresiva común en Latinoamérica), pueden presentarse como granulomas apicales o en forma de periodontitis severa con movilidad dentaria, aunque las manifestaciones más llamativas son las ulcerosas en las que se destaca un fondo duro a la palpación.<sup>13,14</sup> El estado sistémico del paciente, el lugar de residencia y la posible exposición laboral con el agente etiológico son datos que orientan el diagnóstico.

La úlcera eosinofílica (UE) —también conocida como granuloma ulcerativo traumático y como enfermedad de Riga-Fede en su forma de presentación pediátrica— es una lesión ulcerativa de la mucosa bucal infrecuente y autolimitada que debe ser considerada entre los posibles diagnósticos ante la pérdida de sustancia crónica.<sup>15,16</sup>

Hay otras entidades como las enfermedades ampollares (de naturaleza autoinmune) que, si bien pueden manifestarse con ulceraciones u otras pérdidas de sustancia de apariencia clínica similar, no suelen ser de manifestación única o solitaria; es el caso de los pénfigos, los penfigoides y la enfermedad ampollar IgA lineal,<sup>17</sup> entre otras. En las enfermedades ampollares, las pérdidas de sustancia son secundarias a ampollas, por lo que para orientar el diagnóstico debe buscarse el techo de alguna ampolla.

Ante la presencia de una pérdida de sustancia crónica, siempre debe considerarse a las neoplasias malignas como posible causa. Entre ellas, el carcinoma de células escamosas (CCE) o carcinoma espinocelular comprende el 92-95% de todos los cánceres bucales.<sup>18</sup> Si bien el 95% de estos cánceres ocurre en



**Figura 7.** A: Control a 6 semanas de la primera consulta. B: Posoperatorio a 9 semanas. C: Control clínico a 3 meses.

individuos mayores de 40 años, en los últimos años se han registrado casos en personas más jóvenes.<sup>19</sup> Desafortunadamente, la tasa de supervivencia a 5 años del CCE no ha mejorado significativamente y sigue en el orden del 53-56%.<sup>20</sup>

En el contexto del presente caso clínico es importante destacar que la relación entre trauma crónico y cáncer bucal ha sido sugerida por distintas investigaciones epidemiológicas<sup>21-24</sup> y de laboratorio<sup>25-27</sup> desde hace mucho tiempo. El mecanismo a través del cual el trauma contribuye al complejo proceso de carcinogénesis no ha sido claramente identificado, no obstante lo cual se lo reconoce como un importante

cofactor,<sup>4</sup> cuya identificación y tratamiento oportunos contribuiría a disminuir los factores de riesgo asociados al cáncer bucal.

## Conclusión

El trauma crónico en la mucosa bucal puede generar lesiones *de novo* (sobre mucosa sana) o bien complicar una patología o situación preexistente. Su rol en el proceso de la carcinogénesis es en la actualidad motivo de numerosas investigaciones, tanto en áreas básicas como clínicas.

El estudio de la cavidad bucal debe realizarse teniendo en cuenta no solo las estructuras anatómicas habituales, sino la dinámica bucal. A veces una lesión no coincide, en apariencia, con un elemento injuriantes, pero durante movimientos deglutorios, fonatorios o en parafunciones se producen contactos que con la boca en reposo pasan inadvertidos.

Toda úlcera que no se resuelve al eliminar el supuesto factor desencadenante debe ser objeto de biopsia para precisar el diagnóstico.

Los controles odontológicos y estomatológicos periódicos son fundamentales para establecer el diagnóstico temprano y orientar la terapéutica oportuna.

*La autora declara no tener conflictos de interés en relación con este artículo y afirma no haber recibido financiamiento externo para realizarlo.*

## Referencias

- Ewing J. The relation of trauma to malignant tumors. *Am J Surg* 1926;40:30-6.
- Piemonte ED, Lazos JP, Brunotto M. Relationship between chronic trauma of the oral mucosa, oral potentially malignant disorders and oral cancer. *J Oral Pathol Med* 2010;39:513-7.
- Lazos JP, Piemonte ED, Lanfranchi HE, Brunotto MN. Characterization of chronic mechanical irritation in oral cancer. *Int J Dent* 2017;6784526.
- Piemonte E, Lazos J, Belardinelli P, Secchi D, Brunotto M, Lanfranchi-Tizeira H. Oral cancer associated with chronic mechanical irritation of the oral mucosa. *Med Oral Patol Oral Cir Bucal* 2018;23:151-60.
- Lucavechi T, Barbería E, Maroto M, Arenas M. Self-injurious behavior in a patient with mental retardation: review of the literature and a case report. *Quintessence Int* 2007;38:393-8.
- Zonuz AT, Treister N, Mehdipour F, Farahani MR, Tubbs RS, Shoja MM. Factitious pemphigus-like lesions. *Med Oral Patol Oral Cir Bucal* 2007;12:205-8.
- Kumar S, Gupta R, Arora R, Saxena S. Severe oropharyngeal trauma caused by toothbrush. Case report and review of 13 cases. *Br Dent J* 2008;205:443-7.
- Munoz-Corcuera M, Esparza-Gómez G, González-Moles MA, Bascones-Martínez A. Oral ulcers: clinical aspects. A tool for dermatologists. *Clin Exp Dermatol* 2009;34:289-94.
- Esparza-Gómez GC, Llamas-Martínez S, Bascones Martínez A. "Lesiones con pérdida de sustancia. Úlceras". En: Perezagua-Clamagrand C. (ed). *Tratado de medicina interna*, 1ª ed., Barcelona, Ariel, 2005, pp. 40-3.
- Aguas SC, Lanfranchi HE. Lesiones premalignas o cancerizables de la cavidad oral. *Rev Fac Odontol (UBA)* 2004;19:24-6.
- Fitzpatrick SG, Cohen DM, Clark AN. Ulcerated lesions of the oral mucosa. Clinical and histologic review. *Head Neck Pathol* 2019;13:91-102.
- Lee ST, Jang SB, Kwon TG, Choi SY. Oral tuberculosis mimicking a traumatic denture ulcer. *J Prosthet Dent* 2019;121:225-8.
- Negroni M. *Microbiología estomatológica*. Fundamentos y guía práctica. Buenos Aires, Editorial Médica Panamericana, 1999, pp. 373-6.
- Pedreira RP, Guimarães EP, De Carli ML, Magalhães EM, Pereira AA, Hanemann JA. Paracoccidioidomycosis mimicking squamous cell carcinoma on the dorsum of the tongue and review of published literature. *Mycopathologia* 2014;177:325-9.
- Vera-Sirera B, Delhom-Valero J, Baquero Ruiz de la Hermosa M, Vera-Sempere, F. Úlcera eosinofílica lingual: un reto diagnóstico de patogénesis controvertida. *Rev Esp Cir Oral y Maxilofac* 2013;35:128-32.
- Segura S, Pujol RM. Eosinophilic ulcer of the oral mucosa: a distinct entity or a non-specific reactive pattern? *Oral Dis* 2008;14:287-95.
- Eguía del Valle A, Aguirre-Urizar JM, Martínez-Sahuquillo A. Manifestaciones orales de la enfermedad por depósito lineal de IgA. *Med Oral* 2004;9:39-44.
- George A, Varghese SS, Thomas J, Gopakumar D, Mani V. Potentially malignant disorders of oral cavity. *OMPJ* 2011;2:95-100.
- Llewellyn CD, Johnson NW, Warnakulasuriya KA. Risk factors for squamous cell carcinoma of the oral cavity in young people: a comprehensive literature review. *Oral Oncol* 2001;37:401-18.
- Little JW, Falace DA, Miller CS, Rhodus NL. *Dental management of the medically compromised patient*. 8ª ed., St. Louis, Elsevier, 2013, p. 459-93.
- Lockhart PB, Norris CM, Pulliam C. Dental factors in the genesis of squamous cell carcinoma of the oral cavity. *Oral Oncol* 1998;34:133-9.
- Velly AM, Franco EL, Schlecht N, Pintos J, Kowalski LP, Oliveira BV, et al. Relationship between dental factors and risk of upper aerodigestive tract cancer. *Oral Oncol* 1998;34:284-91.
- Dayal, Reddy R, Anuradha Bhat K. Malignant potential of oral submucous fibrosis due to intraoral trauma. *Indian J Med Sci* 2000;54:182-7.
- Rosenquist K, Wennerberg J, Schildt EB, Bladström A, Hansson BG, Andersson G. Oral status, oral infections and some lifestyle factors as risk factors for oral and oropharyngeal squamous cell carcinoma. A population-based case-control study in southern Sweden. *Acta Otolaryngol* 2005;125:1327-36.

25. Konstantinidis A, Smulow JB, Sonnenschein C. Tumorigenesis at a predetermined oral site after one intraperitoneal injection of N-nitroso-N-methylurea. *Science* 1982;216:1235-7.
26. Jones RB, Pomrehn PR, Mecklenburg RE, Lindsay EA, Manley M, Ockene JK. The COMMIT dental model: tobacco control practices and attitudes. *J Am Dent Assoc* 1993;124:92-104.
27. Pérez MA, Raimondi AR, Itoiz ME. An experimental mo-

del to demonstrate the carcinogenic action of oral chronic traumatic ulcer. *J Oral Pathol Med* 2005;34:17-22.

Contacto:

**LAURA GONZÁLEZ ROMA**

*lbgonzroma@intramed.net*

Av. Olazábal 5214, piso 1, depto. 10 (C1431CGV)

Ciudad Autónoma de Buenos Aires, Argentina