

Preservación del reborde alveolar con un aloinjerto de hueso liofilizado expuesto al medio bucal. Informe de un caso

Alveolar ridge preservation technique with uncovered freeze-dried bone allograft. A case report

Presentado: 19 de julio de 2018
Aceptado: 31 de julio de 2018

Malena Aguilar Porta,^a Jorge Ernesto Aguilar^b

^a Cátedra de Odontología Integral Adultos, Facultad de Odontología, Universidad de Buenos Aires, Argentina

^b Maestría en Implantología Odontológica, Universidad del Salvador / Asociación Odontológica Argentina

Resumen

Objetivo: Presentar un caso clínico en el que se utilizó un aloinjerto de hueso liofilizado como relleno en una técnica de preservación de reborde alveolar (TPRA), dejándolo expuesto al medio bucal.

Caso clínico: Una paciente acudió a la consulta privada por dolor en la pieza 3.5, en la que se evidenciaba una fractura radicular. Con indicación de extracción y colocación de implante, se realizó una tomografía de haz cónico en la que se observó la ausencia parcial de la tabla vestibular. Se decidió realizar una TPRA y la colocación diferida del implante. Se efectuó la extracción atraumática y se colocó un aloinjerto de hueso liofilizado dentro del alvéolo hasta el nivel gingival. Se

suturó con un punto colchonero cruzado, dejando el injerto expuesto. La cicatrización no mostró complicaciones. Tras 6 meses, se realizó una nueva tomografía, y luego de determinar el volumen óseo disponible, se colocó un implante.

Conclusión: La TPRA empleada mostró ser favorable para la preservación del reborde ante la falta parcial de la tabla ósea vestibular, y permitió la colocación del implante de manera diferida en su ubicación tridimensional correcta.

Palabras clave: Extracción dental, implantes dentales, injerto de hueso alveolar, pérdida de hueso alveolar, proceso alveolar, resorción ósea.

Abstract

Aim: To report a case in which a freeze-dried bone allograft was used for an alveolar ridge preservation technique (TPRA), and was left uncovered.

Case report: The patient arrived to consultation due to pain located in tooth 3.5, that presented a root fracture. Following extraction and implant placement indication, a cone beam tomography was performed and partial absence of buccal bone was found. The decision to perform a TPRA and the delayed placement of the implant was taken. An atraumatic extraction was performed and a freeze-dried bone allograft was placed inside the socket up to the gingival level. A crossed

mattress point suture was used leaving the graft exposed. The healing did not show any complication. After 6 months a new tomography showed enough available bone volume, so an implant was placed.

Conclusion: The TPRA that was used showed to be favorable for the preservation of the alveolar ridge when buccal bone deficiency is present. It made the delayed placement of the implant in its correct three-dimensional location possible.

Key words: Alveolar bone grafting, alveolar bone loss, alveolar ridge, bone resorption, dental implants, tooth extraction.

Introducción

La cicatrización del reborde alveolar luego de una extracción dentaria ha sido ampliamente estudiada. La pieza dentaria y sus tejidos de soporte cumplen un rol fundamental para mantener las dimensiones

del reborde, y ante su ausencia, dichas dimensiones sufren variaciones.¹ Durante los primeros 3 meses de cicatrización, debido a la marcada actividad osteoclástica,² se evidencia la mayor modificación morfo-

lógica en altura y ancho del reborde alveolar,³⁻⁶ con una pérdida neta de tejido⁷ de aproximadamente el 25% del área total.⁸

Los cambios clínicos e histológicos generados en el alvéolo posextracción han sido estudiados en animales y en humanos, mostrando que se produciría mayor reabsorción del reborde alveolar en ancho que en alto,^{2,5,6,9,10} siendo esta reabsorción horizontal mayor en la tabla vestibular que en la lingual o palatina.^{1,11} Este comportamiento se debe a que la cresta marginal vestibular está formada exclusivamente por *bundle bone* (hueso fascicular), el cual, a las 4 semanas posexodoncia, ya no se encuentra presente. La cresta lingual o palatina tiene, además del *bundle bone*, hueso laminar, lo cual ocasiona menor reducción de esta tabla.² Ambos procesos resultan en un desplazamiento de la cresta del reborde alveolar hacia lingual o palatino, adquiriendo una morfología triangular.^{2,10,12,13}

La alteración dimensional del reborde alveolar ocurrida luego de la extracción dentaria podría impedir o dificultar la correcta ubicación de un implante. El éxito del implante está determinado no solo por su oseointegración y permanencia en estado de salud a lo largo del tiempo, sino también por su correcta ubicación tridimensional.^{9,10,14}

Para minimizar la reabsorción ósea posextracción, se sugirió la instalación inmediata de un implante en el alvéolo. Ha sido demostrado que esta técnica no previene el cambio dimensional del reborde alveolar.^{10,14} Con el fin de mantener el volumen original del reborde,¹⁵ se propusieron las llamadas técnicas de preservación del reborde alveolar (TPRA). Este procedimiento se realiza en el mismo acto quirúrgico de la exodoncia, y consiste en la colocación, dentro del alvéolo, de un autoinjerto, aloinjerto, xenoinjerto óseo o injerto aloplástico,¹⁶ con el fin de minimizar la reabsorción horizontal y vertical del reborde y maximizar la formación de hueso dentro de este.^{17,18}

Estudios clínicos comparativos demuestran que, al realizar una TPRA, se genera menor reabsorción ósea que cuando no se preserva el hueso.^{6,19-22} Ninguna de las alternativas propuestas evita por completo la reabsorción del reborde, pero sí la minimiza.^{6,11,16,20-25}

Han sido propuestas diversas TPRA utilizando diferentes injertos intralveolares. Los alo- y los xenoinjertos son los más utilizados en la actualidad, ya que evidencian los mejores resultados.^{23,26-28} Ya sea que se emplee uno u otro para rellenar el alvéolo, siempre son cubiertos a fin de evitar su exposición al medio bucal.^{6,29,30}

Originariamente, para realizar la cobertura se usaba una membrana colágena, y mediante el mane-

jo de los tejidos blandos se lograba su recubrimiento y el cierre por primera intención.^{6,20} En la actualidad, los autores coinciden en que no es conveniente elevar un colgajo, ya que se produce una mayor reabsorción de la tabla vestibular^{7,31} y, por ende, una mayor reabsorción horizontal del reborde.³² Se han propuesto diversas maniobras y materiales para cubrir el injerto sin elevar un colgajo: la utilización de membranas, matrices, esponjas colágenas, injertos gingivales y membranas colágenas sin la utilización de injertos.

Una alternativa terapéutica que simplificaría la TPRA es la colocación de un injerto óseo y/o sustituto óseo que quede expuesto al medio bucal, evitando así el uso de los materiales e injertos gingivales enunciados.

Algunos estudios que han dejado el injerto expuesto como grupo de comparación, utilizando injerto bovino,²⁵ porcino²² o betafosfato tricálcico,^{21,33} mostraron que los sitios injertados no cubiertos cicatrizaron correctamente y no se observaron signos de inflamación ni complicaciones posoperatorias. Fickl *et al.*²⁵ y Brkovic *et al.*,³³ si bien pudieron instalar correctamente implantes en estos sitios injertados sin cubrir, observaron que esos rebordes sufrieron mayor pérdida dimensional en sentido bucolingual que cuando el injerto estaba cubierto. Jung *et al.*²¹ y Thalmair *et al.*²² no hallaron resultados favorables en el grupo de injerto expuesto.

En una TPRA, el uso de un aloinjerto expuesto al medio bucal aún no ha sido evaluado. El objetivo de este artículo es presentar un caso clínico en el cual se utiliza un aloinjerto como relleno en una TPRA, dejándolo expuesto al medio bucal.

Caso clínico

Una paciente de sexo femenino, de 52 años de edad, acudió a la consulta privada por dolor en la pieza 3.5, la cual presentaba una corona ceramometálica sobre un perno metálico. En la inspección clínica se evidenció una profundidad de sondaje de 6 mm por vestibular, y en la cara lingual, una fractura radicular penetrando la sonda hasta una profundidad de 9 mm (fig. 1 A-B).

Con indicación de extracción, se realizó una tomografía de haz cónico para evaluar la posible colocación de un implante inmediato posextracción. Esta reveló la ausencia parcial de la tabla vestibular con una discrepancia de 7 mm con la tabla lingual (fig. 2), por lo cual se decidió realizar una TPRA y la colocación diferida del implante.

La paciente firmó un consentimiento informado autorizando los procedimientos clínicos y la publicación del caso, manteniendo su anonimato.

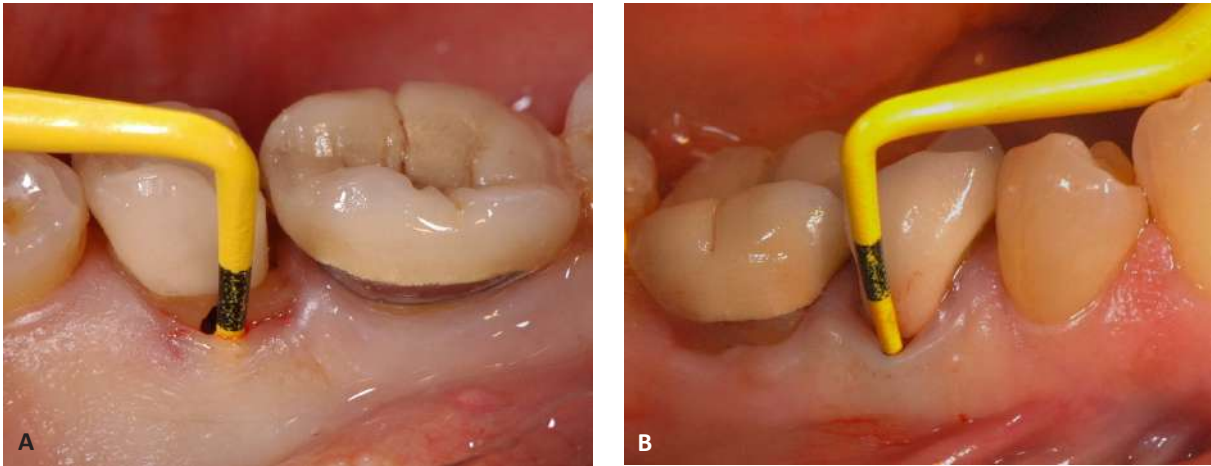


Figura 1. A: Pieza 3.5; profundidad al sondaje lingual, 9 mm. B: Pieza 3.5; profundidad al sondaje vestibular, 6 mm.

Como medicación preoperatoria, 1 hora antes de la cirugía, se indicó 2 g de amoxicilina (Amixen™ 500 mg, Laboratorios Bernabó, Buenos Aires, Argentina). Antes de comenzar con el procedimiento quirúrgico, la paciente fue medicada con 10 mg de ketorolac sublingual (Sinálgico SL™, Laboratorios Bernabó) y se realizó un buche con gluconato de clorhexidina al 0,12% (Periobacter™, Savant, Buenos Aires, Argentina) de 15 ml durante 30 segundos. La piel de la zona peribucal se desinfectó con iodopovidona al 10% (Pervinox™, Phoenix, Buenos Aires, Argentina). Se aplicó anestesia infiltrativa con carticaína 4% y L-adrenalina 1:100000 (Totalcaína Forte®, Laboratorios Bernabó). Se efectuó una incisión intracrevicular en los 360 grados de la pieza por extraer y se realizó la extracción de manera atraumática, con precaución de no fracturar las paredes alveolares remanentes. Se eliminó el tejido de granulación y luego se colocó en el interior del alvéolo hasta su límite coronal, realizando una moderada condensación, un aloinjerto de partículas de 250 a 1000 µm (hueso humano liofilizado, Ostium™, Fundación Biotar-Banco de tejidos, Rosario, Santa Fe, Argentina). Se suturó con un punto colchonero externo cruzado con sutura nylon 5-0 (Ethicon™, Somerville, NJ, Estados Unidos), a fin de mantener el injerto, el cual quedó expuesto al medio bucal (fig. 3 A-D).

Como medicación posoperatoria se indicó a la paciente 500 mg de amoxicilina (Amixen 500 mg™, Laboratorios Bernabó), 1 comprimido cada 8 horas durante 7 días; 10 mg de ketorolac sublingual (Sinálgico SL™, Laboratorios Bernabó) cada 12 horas durante las 48 horas poscirugía; y buches con gluconato de clorhexidina al 0,12% (Periobacter™, Savant) con 15 ml de solución cada 12 horas durante 15 días.

La paciente fue controlada a los 5, 10, 20 y 30 días posextracción y, luego, de manera mensual hasta los 6 meses (fig. 4 A-C). La sutura fue retirada a los 10 días de la intervención. No se observaron complicaciones.

Transcurridos 6 meses, se realizó una tomografía de haz cónico (fig. 5), y una vez determinado el volumen óseo disponible se procedió a la instalación de un implante.

La preparación para el acto quirúrgico, la medicación y las indicaciones pre- y posoperatorias fueron las mismas que para la cirugía de exodoncia. En la zona desdentada se realizó una incisión crestal y se elevó un colgajo mucoperióstico. Luego se avanzó con el protocolo quirúrgico de instalación del implante de acuerdo a la marca. Se colocó el implante seleccionado (Federa Standard copa 4,8 mm, cuerpo 3,3 mm, altura 10 mm), y el colgajo mucoperióstico fue reposicionado y suturado con nylon 5-0 Ethicon™ (fig. 6 A-D). La sutura se retiró a los 7 días de la intervención.

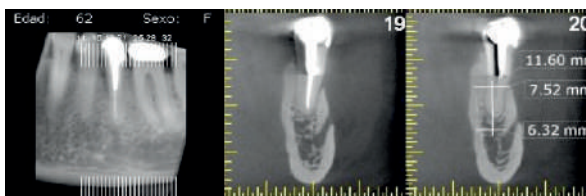

Figura 2. Tomografía de haz cónico preoperatoria en la que se observa ausencia de 6 mm de tabla vestibular.

Discusión

En los últimos años se han propuesto diversas TPRAs enfocadas en el recubrimiento del injerto óseo, sin la elevación de un colgajo mucoperióstico para minimizar la reabsorción ósea. En estudios controlados se han observado resultados favorables al cubrir el sustituto óseo con matriz colágena,^{21,34} membrana

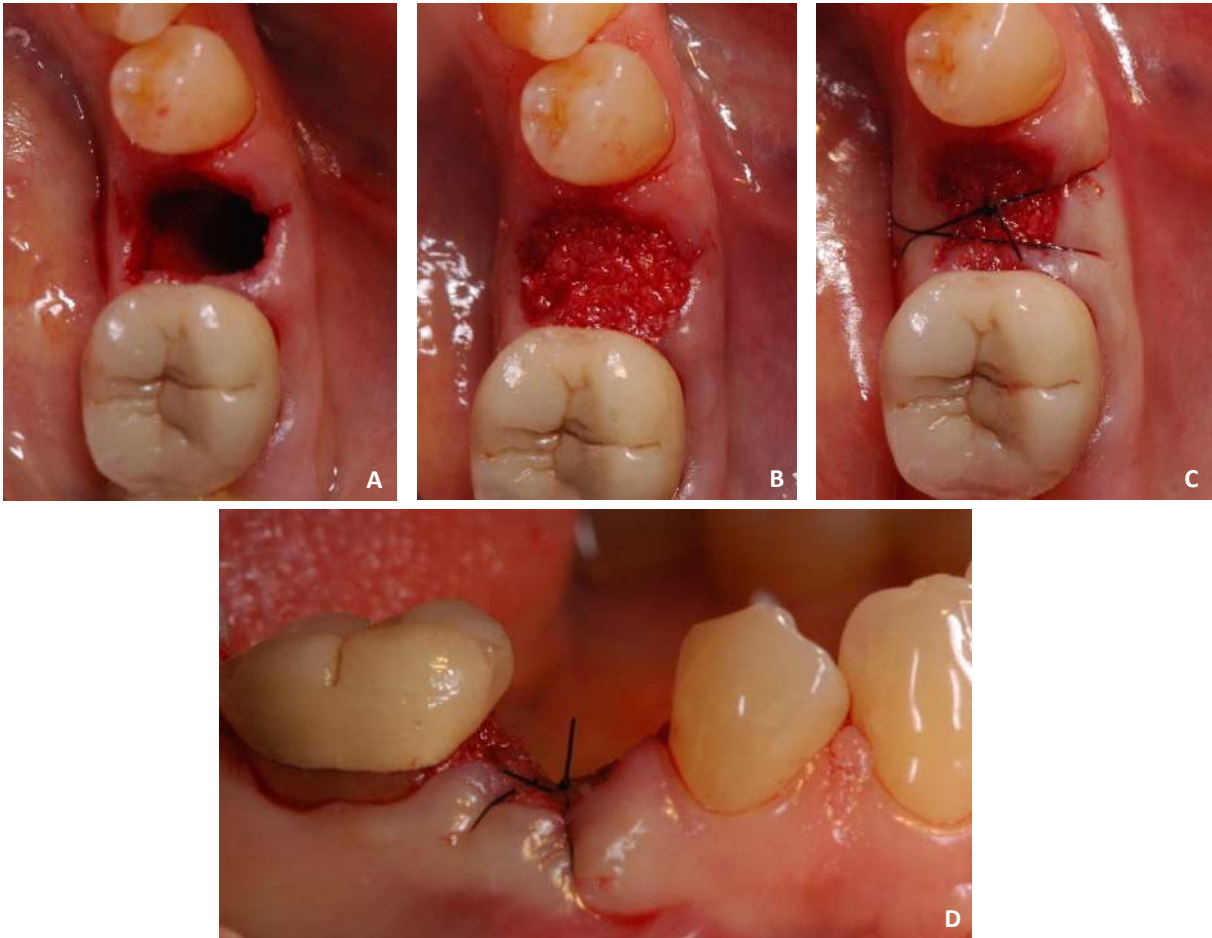


Figura 3. A: Alvéolo posextracción atraumática sin elevación de colgajo mucoperiostico. **B:** Colocación de aloinjerto de hueso liofilizado hasta el límite coronal del alvéolo. **C:** Vista oclusal: Sutura colchonero cruzado en cruz para contener el injerto. **D:** Vista vestibular: sutura colchonero cruzado para contener el injerto.

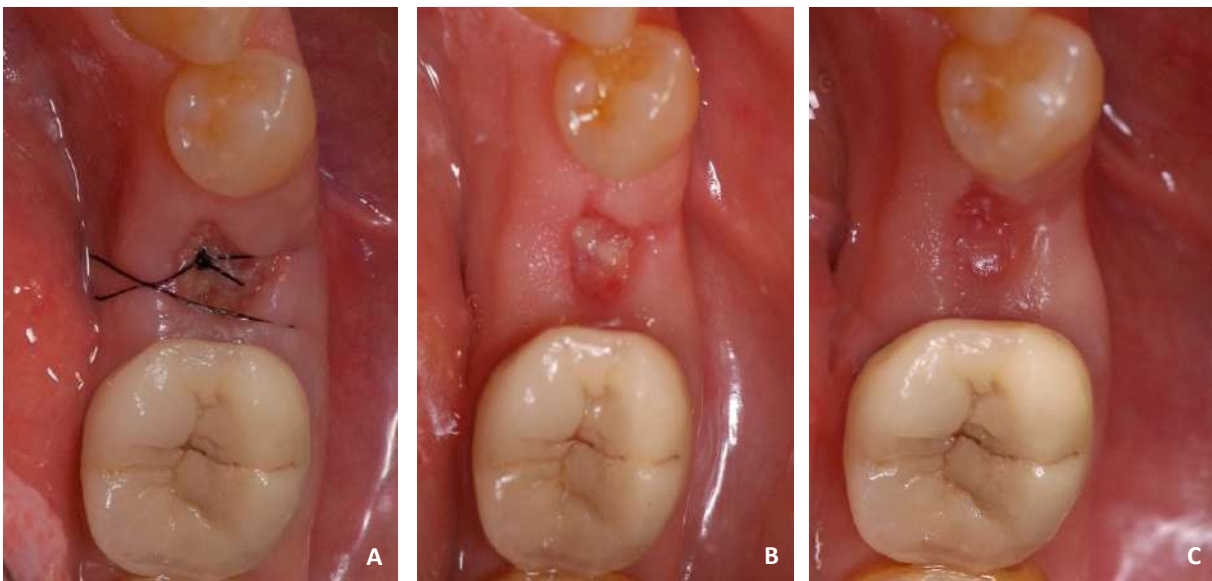


Figura 4. A: Control posquirúrgico a 10 días. **B:** Control a 20 días. **C:** Control a 30 días.

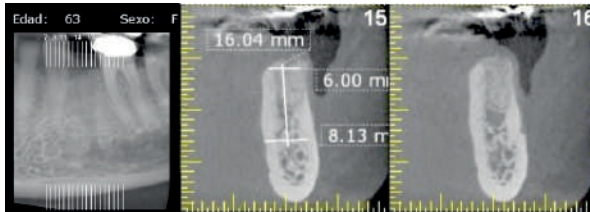


Figura 5: Tomografía de haz cónico a 6 meses posextracción en la que se observa volumen óseo suficiente para colocar un implante.

colágena,^{18,25} esponja colágena^{26,35} o injerto gingival libre del paladar (*punch*).²¹

Estudios recientes han comparado alguna de estas técnicas con la colocación de un injerto porcino,²² bovino²⁵ o fosfato tricálcico²¹ expuesto al medio bucal. En estos trabajos, todos los sitios injertados no cubiertos cicatrizaron correctamente y no se observaron signos de inflamación ni complicaciones posoperatorias. En cuanto al cambio dimensional horizontal, si bien hubo diferencias estadísticamente

significativas a favor de la cobertura del injerto, en dos de estos estudios la arquitectura ósea del reborde permitió, sin el empleo de técnicas complementarias de regeneración ósea, la instalación de implantes.^{22,26}

En este caso clínico, a diferencia de los estudios mencionados, se utilizó un aloinjerto que quedó expuesto al medio bucal, lo cual aún no ha sido estudiado como alternativa terapéutica. A los 6 meses se evidenció suficiente tejido óseo alveolar para la colocación de un implante en la ubicación tridimensional correcta, subsanando la dificultad inicial de presentar una marcada dehiscencia ósea vestibular, y sin que fuera preciso, posteriormente, realizar la regeneración ósea.

Conclusión

La TPRA empleada en este caso se muestra favorable para preservar el reborde en situaciones en las que no es posible la colocación del implante inmediato posextracción, por la falta parcial de la tabla ósea vestibular. Es una técnica predecible que ofrece varias ventajas: sencilla realización, bajo costo (ya que se utiliza solo un injerto óseo sin otro material de recubrimiento) y menor morbilidad para el paciente, pues no requiere otro sitio quirúrgico donante.

En este caso, la cicatrización de los tejidos blandos también fue favorable.

Será necesario realizar estudios clínicos controlados y aleatorizados que comparen esta técnica con aquellas que cubren el injerto, a fin de obtener evidencia científica sólida sobre esta TPRA. Estos estudios no solo deberían valorar la posibilidad de colocación del implante, sino también los cambios

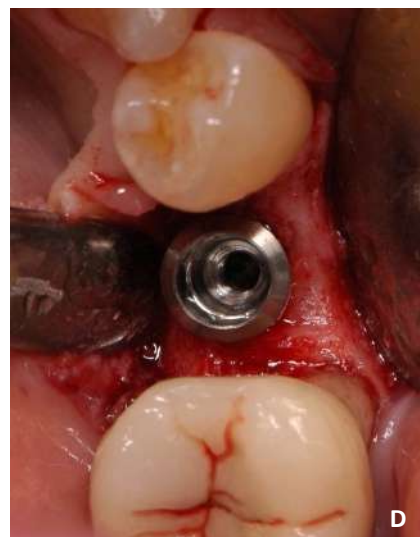
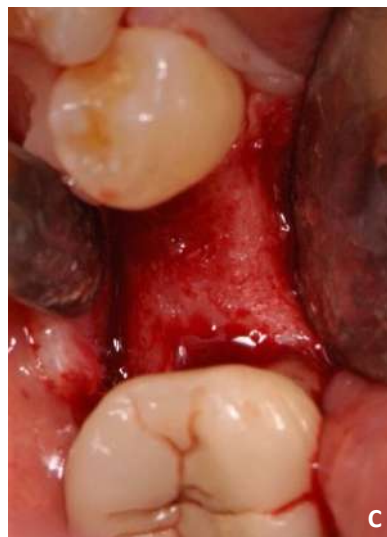
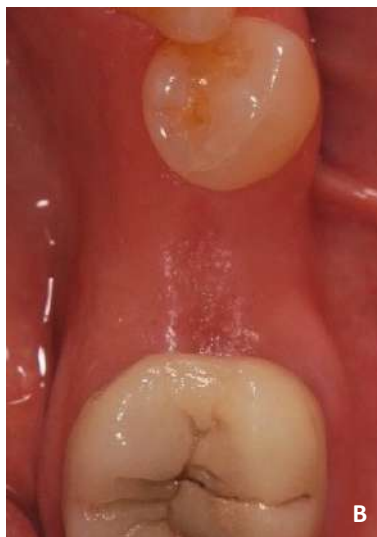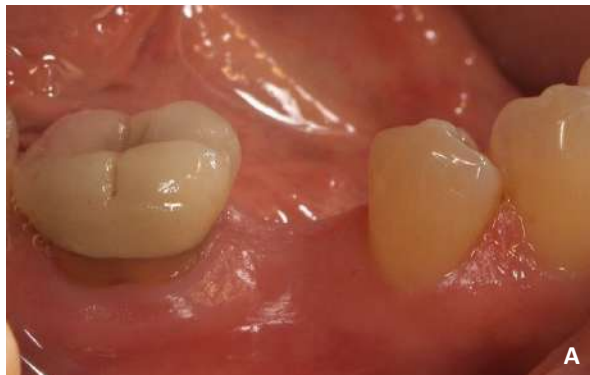Figura 6. A: Vista vestibular: reborde alveolar a 6 meses pos TPRA. B: Vista oclusal: reborde alveolar a 6 meses pos TPRA. C: Reborde alveolar preservado 6 meses posextracción. D: Implante Federa Standard colocado en sitio 3.5.

de los tejidos blandos en el contorno vestibular, para lograr estética.

Los autores declaran no tener conflictos de intereses en relación con este estudio y afirman no haber recibido financiamiento externo para realizarlo.

Referencias

- Pietrokovski J, Massler M. Ridge remodeling after tooth extraction in rats. *J Dent Res* 1967;46:222-231.
- Araújo MG, Lindhe J. Dimensional ridge alterations following tooth extraction. An experimental study in the dog. *J Clin Periodontol* 2005;32:212-8.
- Johnson K. A study of the dimensional changes occurring in the maxilla following tooth extraction. *Aust Dental J* 1969;43:144-8.
- Camargo PM, Lekovic V, Weinlaender M, Klokkevold PR, Kenney EB, Dimitrijevic B, et al. Influence of bioactive glass on changes in alveolar process dimensions after exodontia. *Oral Surg Oral Med Oral Pathol Oral Radiol Endod* 2000;90:581-6.
- Schropp L, Wenzel A, Kostopoulos L, Karring T. Bone healing and soft tissue contour changes following single-tooth extraction: a clinical and radiographic 12-month prospective study. *Int J Periodontics Restorative Dent* 2003;23:13-23.
- Barone A, Aldini NN, Fini M, Giardino R, Calvo Guirado JL, Covani U. Xenograft versus extraction alone for ridge preservation after tooth removal: a clinical and histomorphometric study. *J Periodontol* 2008;79:1370-7.
- Araújo MG, Lindhe J. Ridge alterations following tooth extraction with and without flap elevation. An experimental study in the dog. *Clin Oral Implants Res* 2009;20:545-9.
- Araújo MG, Da Silva JCC, De Mendonça AF, Lindhe J. Ridge alterations following grafting of fresh extraction sockets in man. A randomized clinical trial. *Clin Oral Implants Res* 2015;26:407-12.
- Botticelli D, Berglundh T, Lindhe J. Hard-tissue alterations following immediate implant placement in extraction sites. *J Clin Periodontol* 2004;31:820-8.
- Sanz M, Cecchinato D, Ferrus J, Pjetursson EB, Lang NP, Lindhe J. A prospective, randomized-controlled clinical trial to evaluate bone preservation using implants with different geometry placed into extraction sockets in the maxilla. *Clin Oral Implants Res* 2010;21:13-21.
- Brownfield LA, Weltman RL. Ridge preservation with or without an osteoinductive allograft. A clinical, radiographic, micro-computed tomography, and histologic study evaluating dimensional changes and new bone formation of the alveolar ridge. *J Periodontol* 2012;83:581-9.
- Blanco J, Mareque S, Liñares A, Muñoz F. Vertical and horizontal ridge alterations after tooth extraction in the dog. Flap vs. flapless surgery. *Clin Oral Implants Res* 2011;22:1255-8.
- Misawa M, Lindhe J, Araújo M G. The alveolar process following single-tooth extraction: a study of maxillary incisor and premolar sites in man. *Clin Oral Implants Res* 2016;27:884-9.
- Araujo MG, Wennstrom JL, Lindhe J. Modeling of the buccal and lingual bone walls of fresh extraction sites following implant installation. *Clin Oral Impl Res* 2006;17:606-14.
- Artzi Z, Nemcovsky CE. The application of deproteinized bovine bone mineral for ridge preservation prior to implantation. Clinical and histological observations in a case report. *J Periodontol* 1998;69:1062-7.
- Alkan EA, Parlar A, Yildirim B, Sengüven B. Histological comparison of healing following tooth extraction with ridge preservation using enamel matrix derivatives versus Bio-Oss collagen. A pilot study. *Int J Oral Maxillofac Surg* 2013;42:1522-8.
- Wang RE, Lang NP. Ridge preservation after tooth extraction. *Clin Oral Implants Res* 2012;23:147-56.
- Barone A, Ricci M, Tonelli P, Santini S, Covani U. Tissue changes of extraction sockets in humans: A comparison of spontaneous healing vs. ridge preservation with secondary soft tissue healing. *Clin Oral Implants Res* 2013;24:1231-7.
- Pang C, Ding Y, Hu K, Zhou H, Qin R, Hou R. Influence of preservation of the alveolar ridge on delayed implants after extraction of teeth with different defects in the buccal bone. *Br J Oral Maxillofac Surg* 2016;54:176-80.
- Iasella JM, Greenwell H, Miller RL, Hill M, Drisko C, Bohra AA, et al. Ridge preservation with freeze-dried bone allograft and a collagen membrane compared to extraction alone for implant site development. A clinical and histologic study in humans. *J Periodontol* 2003;74:990-9.
- Jung RE, Philipp A, Annen BM, Signorelli L, Thoma DS, Hämmerle CHF, et al. Radiographic evaluation of different techniques for ridge preservation after tooth extraction: a randomized controlled clinical trial. *J Clin Periodontol* 2013;40:90-8.
- Thalmair T, Fickl S, Schneider D, Hinze M, Wachtel H. Dimensional alterations of extraction sites after different alveolar ridge preservation techniques. A volumetric study. *J Clin Periodontol* 2013;40:721-7.
- Scheyer ET, Heard R, Janakievski J, Mandelaris G, Nevens ML, Pickering SR, et al. A randomized, controlled, multicentre clinical trial of post-extraction alveolar ridge preservation. *J Clin Periodontol* 2016;43:1188-99.
- Nart J, Barallat L, Jiménez D, Mestres J, Gómez A, Violant D, et al. Radiographic and histological evaluation of deproteinized bovine bone mineral vs. deproteinized bovine bone mineral with 10% collagen in ridge preservation. A randomized controlled clinical trial. *Clin Oral Implants Res* 2017;28:840-8.
- Fickl S, Fischer K, Happe A, Schlee M, Schlagenhauf U, Kepschull M. Dimensional evaluation of different ridge preservation techniques. A randomized clinical study. *Int J Periodontics Restorative Dent* 2017;37:403-10.
- Natto ZS, Parashis A, Steffensen B, Ganguly R, Finkelman MD, Jeong YN. Efficacy of collagen matrix seal and collagen sponge on ridge preservation in combination with bone allograft. A randomized controlled clinical trial. *J Clin Periodontol* 2017;44:649-59.
- Serrano Méndez CA, Lang NP, Caneva M, Ramírez Lemus G, Mora Solano G, Botticelli D. Comparison of allografts and xenografts used for alveolar ridge preser-

- vation. A clinical and histomorphometric RCT in humans. *Clin Implant Dent Relat Res* 2017;1-8.
28. Jambhekar S, Kern F, Bidra AS. Clinical and histological outcomes of socket grafting after flapless tooth extraction. A systematic review of randomized control clinical trials. *J Prosthet Dent* 2015;113:371-82.
 29. Borg TD, Mealey BL. Histologic healing following tooth extraction with ridge preservation using mineralized versus combined mineralized-demineralized freeze-dried bone allograft. A randomized controlled clinical trial. *J Periodontol* 2015;86:348-55.
 30. Froum S, Cho SC, Rosenberg E, Rohrer M, Tarnow D. Histological comparison of healing extraction sockets implanted with bioactive glass or demineralized freeze-dried bone allograft. A pilot study. *J Periodontol* 2002;73:94-102.
 31. Fickl S, Zuhr O, Wachtel H, Stappert CFJ, Stein JM, Hürzeler MB. Dimensional changes of the alveolar ridge contour after different socket preservation techniques. *J Clin Periodontol* 2008;35:906-13.
 32. Barone A, Toti P, Piattelli A, Iezzi G, Derchi G, Covani U. Extraction socket healing in humans after ridge preservation techniques: comparison between flapless and flapped procedures in a randomized clinical trial. *J Periodontol* 2014;85:14-23.
 33. Brkovic BMB, Prasad HS, Rohrer MD, Konandreas G, Agrogiannis G, Antunovic D, et al. Beta-tricalcium phosphate/type I collagen cones with or without a barrier membrane in human extraction socket healing. Clinical, histologic, histomorphometric, and immunohistochemical evaluation. *Clin. Oral Investig* 2012;16:581-90.
 34. Prospective clinical and radiographic study of alveolar ridge preservation combining freeze-dried bone allograft with two xenogeneic collagen matrices. *J Periodontol* 2016;87:416-25.
 35. Clark D, Rajendran Y, Paydar S, Ho S, Cox D, Ryder M, et al. Advanced platelet-rich fibrin and freeze-dried bone allograft for ridge preservation. A randomized controlled clinical trial. *J Periodontol* 2018;89:379-38.

Contacto:

MALENA AGUILAR PORTA

maguilarporta@gmail.com

Honduras 3730, 1° "B" (C1180ACB)

Ciudad Autónoma de Buenos Aires, Argentina